

Fibroma Ossificante Periférico Maxilar: Relato de Caso Clínico

Peripheral Ossifying Fibroma of The Maxilla: Case Report

*José Carlos Martins Junior**, *Frederico Santos Keim***, *Mariana Schmidt Kreibich***.

* Cirurgião Bucomaxilofacial do Hospital Santa Catarina e Santo Antônio de Blumenau / SC e Acadêmico do Curso de Medicina da Universidade Regional de Blumenau - FURB.

** Acadêmico do Curso de Medicina da Universidade Regional de Blumenau - FURB.

Instituição: Universidade Regional de Blumenau - FURB. Blumenau / SC - Brasil.

Endereço para correspondência: José Carlos Martins Junior - Rua Armando Odebrech 70, sala 1006 - Garcia - Blumenau / SC - CEP: 89020-400 - Telefone: (47) 3322-4389 - E-mail: j.c.martinsjr@bol.com.br

Artigo recebido em 29 de maio de 2007. Artigo aceito em 12 de outubro de 2007.

RESUMO

Introdução:

O fibroma ossificante periférico é um tumor benigno de crescimento lento, que pode produzir recidiva após exérese. Possui origem fibro-óssea e é encontrado na maioria das vezes no osso maxilar. Clinicamente, caracteriza-se por um aumento volumétrico assintomático, que pode determinar, com o tempo, assimetria facial.

Objetivo:

Descrever um caso de fibroma ossificante de grandes dimensões em maxila.

Relato do Caso:

Paciente de 32 anos, sexo feminino, com um tumor de crescimento lento na maxila, atípico por suas grandes dimensões e aspecto clínico, levando à assimetria facial, dificuldade mastigatória, da fala e disfagia. Foi submetida à cirurgia de remoção da lesão juntamente com os prováveis fatores irritantes, sendo o diagnóstico histológico de fibroma ossificante periférico.

Conclusão:

É importante que se remova completamente a lesão para minimizar a tendência à recidiva, incluindo o periósteo subjacente e o ligamento periodontal, além dos prováveis fatores causais.

Palavras-chave:

fibroma ossificante, maxila, cirurgia.

SUMMARY

Introduction:

The peripheral ossifying fibroma is a slow growth benign tumor that may induce recurrence after removal. It is of fibro-osseous origin and it is commonly found on maxillary bone. It is of asymptomatic growth that may induce facial asymmetry.

Objective:

This article presents a clinical case of peripheral ossifying fibroma.

Case Report:

A 32-year-old female patient presented a slow growth tumor in the maxilla; atypical for its dimensions and appearance; leading to facial asymmetry, masticatory, deglutition and dysphagia problems. She underwent surgery for lesion excision and likely irritating factors, and was diagnosed with Peripheral Ossifying Fibroma.

Conclusion:

It is important to completely remove the lesion to reduce the possible recurrences; the periosteum, the periodontal ligament and other factors should be included.

Key words:

fibroma ossifying, maxilla, surgery.

INTRODUÇÃO

O fibroma ossificante periférico apresenta-se como uma das lesões hiperplásicas inflamatórias reacionais mais comuns da cavidade bucal. Em 1872, Menzel fez a primeira descrição do fibroma ossificante, mas a terminologia foi proposta por Montgomery em 1927 (1). O consenso na literatura sobre a incidência em crianças e adultos jovens demonstrou um pico de prevalência entre 10 e 19 anos, e frequência de 2 a 4 vezes maior no gênero feminino.

São encontrados diversos termos para fazer referência a esta entidade, como: épulide fibróide ossificante, fibroma ossificante com calcificação, fibroma cementossificante periférico e granuloma calcificante (2,3,4).

O aspecto clínico mais comum é de crescimento focal de tecido bem delimitado, de superfície lisa, usualmente com coloração normal da mucosa, base sésil ou pedunculada e consistência firme (4), menor que 1,5 cm em seu maior diâmetro (5), havendo relato de lesão de até 4 cm (2). Como localização mais comum, a maioria das referências cita a parte anterior da maxila, mais precisamente a papila interdentária (2, 3, 5, 6).

Quando em estágio inicial ou até mesmo desenvolvido, pode ser facilmente confundido clinicamente com um granuloma piogênico. A presença de calcificação, característica histopatológica mais marcante dessa lesão, irá diferenciá-la de outros tipos de proliferações fibrosas (2, 3, 4).

Ao exame histopatológico encontramos epitélio pavimentoso estratificado, que pode estar ulcerado ou não, recoberto estroma de tecido conjuntivo com inúmeros fibroblastos. Se o epitélio está ulcerado, a superfície é recoberta por uma membrana fibropurulenta com uma zona adjacente de tecido de granulação (6).

Diferentes formas de calcificação como osso lamelar maduro, osso imaturo, focos de calcificação distrófica, que são mais comuns em lesões iniciais ulceradas (6) e material amorfo circunscrito, que alguns autores classificam como "cimento-like" (7,8,2,3,4), podem também estar presentes. Normalmente o osso é do tipo trabecular, embora lesões mais antigas possam mostrar osso lamelar maduro (6). Os mais antigos, não ulcerados, mostram mais comumente osso ou cimento bem formado.

O tratamento de escolha é a excisão cirúrgica total, inclusão do perióstio (3) e do ligamento periodontal envolvido (9), bem como a remoção do agente agressor identificável. Essa abordagem é citada na literatura como atenuante do grau de recidiva que é considerado alto (2, 3,

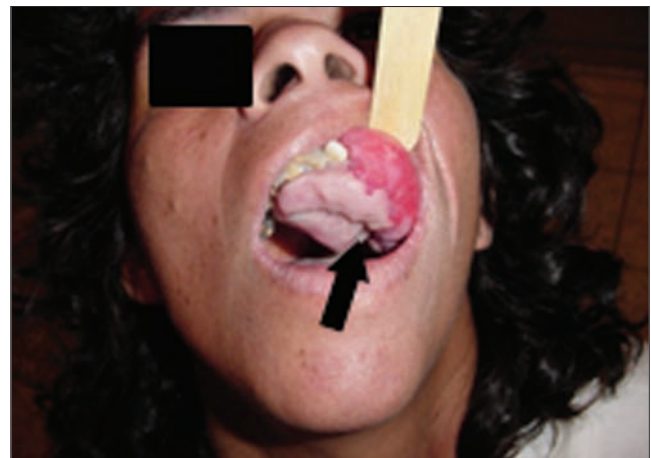

Figura 1. Exposição do tumor.

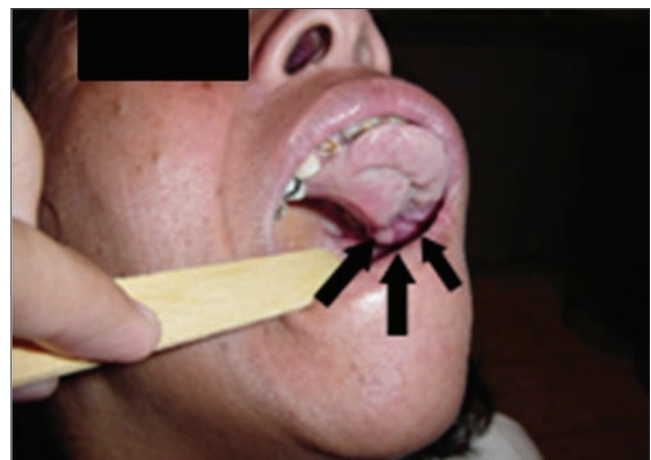


Figura 2. Impressões dentárias na Superfície do tumor.

4). Aproximadamente 1 a cada 5 fibromas ossificantes têm tendência a recorrer após a excisão (10, 11). Alguns autores relatam recidiva de 16% (5, 7) a 20% (11, 12).

O presente trabalho objetiva relatar um caso de remoção cirúrgica de uma lesão maxilar de grandes dimensões, diagnosticada como fibroma ossificante periférico.

RELATO DO CASO

Paciente, 32 anos, sexo feminino, cor parda, compareceu ao ambulatório de cirurgia maxilofacial, com queixa de aparecimento de massa, de crescimento lento, com aproximadamente cinco anos de evolução, indolor e que, nos últimos anos, devido à proporção que tomara, estava prejudicando sua função mastigatória, foniátrica e afastando-a do convívio social (Figuras 1 e 2).

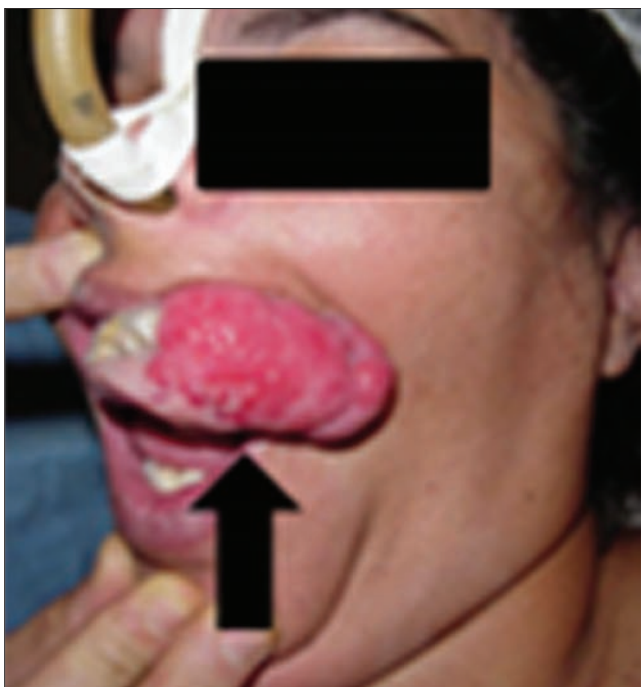

Figura 3. Extensão posterior do tumor.

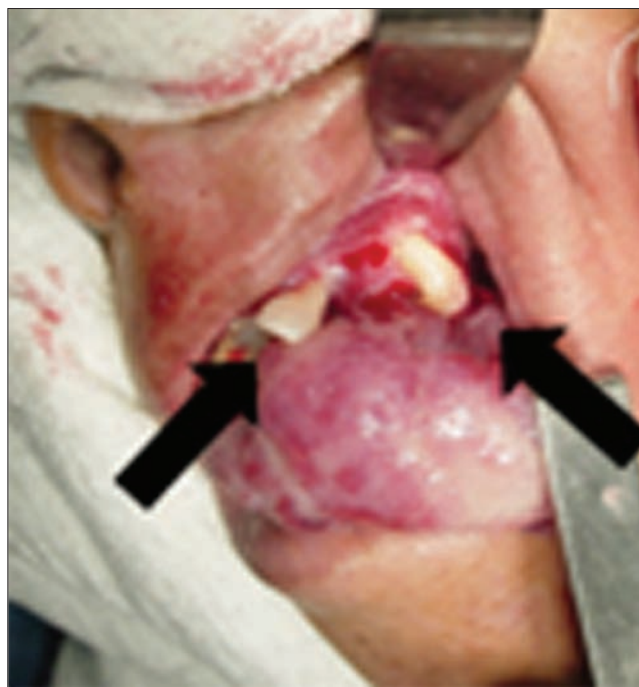

Figura 4. Deslocamento de peças dentárias.

Na anamnese foram colhidos dados sobre doenças sistêmicas pré-existentes, tabagismos e etilismo, havendo resposta negativa a todas elas.

À inspeção da face notava-se assimetria com aumento de volume da região maxilozigomática esquerda, sialorréia e dificuldade em manter o selamento labial. Ao exame intraoral constatou-se a presença de uma massa tumoral de grandes dimensões (Figuras 3), acometendo desde a região de túbulo esquerdo até a pré-maxila, cruzando a linha média e cobrindo a porção do palato duro. Havia presença de impressões dentais na região em que o tumor estava em contato com as superfícies oclusais dos dentes inferiores. Estavam presentes também deslocamentos de peças dentárias (Figura 4) e desvio na posição natural da língua acarretado pela ocupação do tumor, além de precária higiene bucal evidenciada pelo acúmulo de cálculos, placa bacteriana e restos radiculares. Eram evidentes dois tipos de coloração: uma avermelhada, em contato com o vestibulo bucal esquerdo, e outra rosa-pálido na cavidade da boca propriamente dita. A manipulação da massa tumoral causava desconforto, dificultando um exame mais detalhado e a determinação exata de suas dimensões.

As hipóteses diagnósticas levantadas foram: granuloma piogênico e tumor periférico de células gigantes. O tratamento proposto foi à biópsia excisional seguida da remoção dos prováveis fatores irritantes.

Após exames pré-operatórios de rotina, a cirurgia foi realizada sob anestesia geral com intubação nasotraqueal.

Realizou-se infiltração de solução vasoconstrictora Adrenalina 1/90.000 em região de pedículo da lesão, seguido de mobilização da massa tumoral para avaliação de suas dimensões.

A incisão se deu abaixo do pedículo da lesão entre o incisivo lateral esquerdo e canino, com inclusão periosteia. Foram também realizadas extrações dos elementos dentários adjacentes ao tumor além de curetagens alveolares e radiculares como remoção de prováveis causas da lesão. Após irrigação com solução salina e checagem da hemostasia, a aproximação dos tecidos gengivais se deu por sutura com fio reabsorvível 3,0 (Figuras 5 e 6).

DISCUSSÃO

O fibroma ossificante é um tumor de crescimento lento e a maioria das lesões tem menos que 2 cm, embora ocasionalmente ocorram lesões maiores (6), podendo atingir por volta de 6 cm (12). A maior incidência encontrada nesse estudo foi em crianças e adultos jovens, com prevalência entre 10 e 19 anos, e freqüência de 2 a 4 vezes maior no gênero feminino.

O tumor operado nesse caso tem dimensões de 5 cm por 4,5 cm, encontrado em uma paciente de 32 anos (Figura 7). Além disso, pelo tumor encontrar-se em contato com as superfícies oclusais dos dentes inferiores, o trauma de repetição a que era submetido foi suficiente para causar

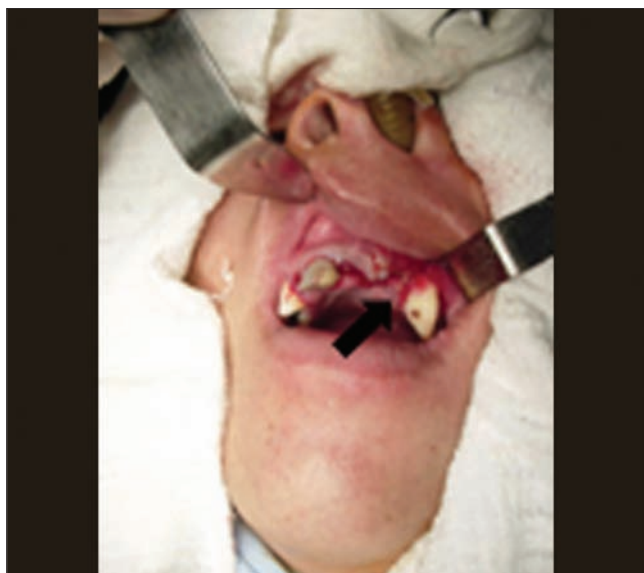

Figura 5. Mucosa suturada.

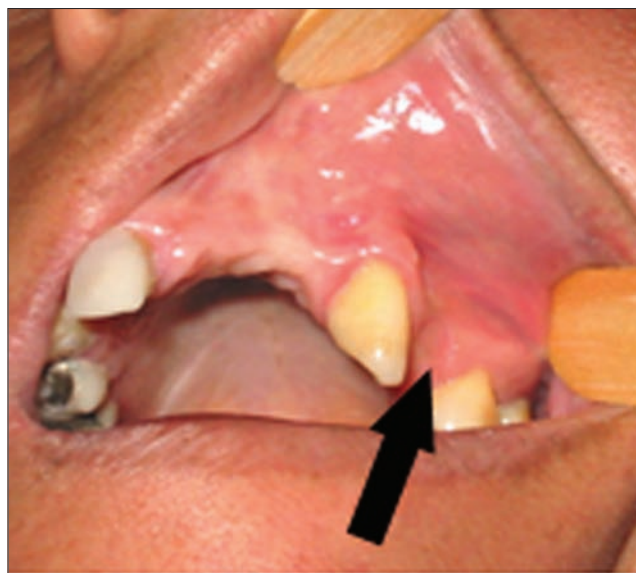


Figura 6. 30 dias de pós-operatório.

uma ulceração na superfície, alterando sua aparência clínica, tornando-o eritematoso.

Histologicamente os fibromas ossificantes são mais celulares e menos vasculares que os granulomas piogênicos. O tecido mineralizado evidenciado nesta entidade pode ser classificado em trabéculas ósseas irregulares entrelaçadas, osso trabecular lamelar, trabéculas ósseas curvilíneas e ossículos ovóides e/ou esféricos (cementículos) (13). A literatura relata a origem dos fibromas ossificantes na papila interdental e células pluripotenciais do ligamento periodontal ou periosteio (6).

Levando em consideração o alto grau de recidiva citado pela literatura, a paciente foi reavaliada em trinta, noventa e cento e oitenta dias de pós-operatório, não se observando nenhum sinal de recidiva da lesão. Constatou-se também, uma boa higiene oral e ausência de condições irritantes pré-disponentes ao reaparecimento do tumor.

CONCLUSÃO

Devido suas similaridades clínicas e histopatológicas, pensa-se que alguns fibromas ossificantes periféricos desenvolvem-se inicialmente, como um granuloma piogênico, que sofre maturação fibrosa e subsequente ossificação. Frequentemente essas lesões são confundidas e removidas por incisão superficial. Para minimizar a tendência à recidiva, é importante que se remova completamente a lesão,

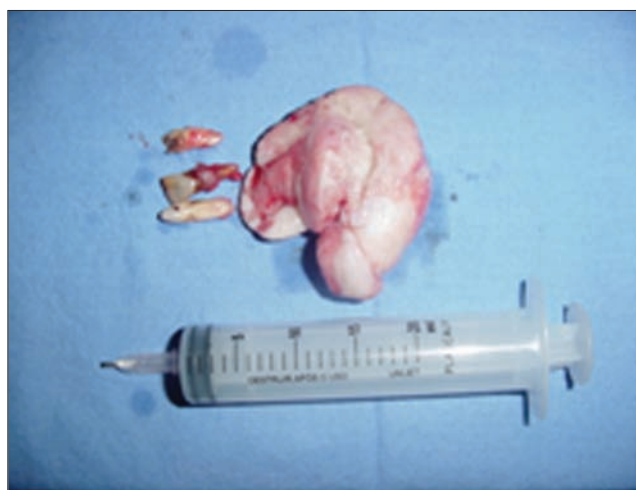

Figura 7. Tumor removido com fatores irritantes (peças dentárias).

incluindo o periosteio subjacente e o ligamento periodontal, além dos prováveis fatores causais.

REFERÊNCIAS BIBLIOGRÁFICAS

1. Eversole LR, Sabers WR, Rovein S. Fibromy dysplasia: A nosology problem in the diagnosis of fibroossens lesion of the jaw. *J. oral. Patthol.* 1972, 1:189-220.
2. Kendrick F, Waggoner WF. Managing a peripheral ossifying fibroma. *Journal of Dentistry for Children.* 1996, 63: 35-138.

3. Kohli K, Christian A, Howell R. Peripheral ossifying fibroma associated with a neonatal tooth: case report. *Pediatric dentistry*. 1998, 20:428-429.
4. Baumgartner JC, Stanley HR, Salomone JL. Peripheral ossifying fibroma. *Journal of endodontics*. 1991, 17:182-185.
5. Kfir Y, Buchner A, Hansen LS. Reactive lesions of the gingival - A clinicopathologic study of 741 cases. *J. Periodontol*. 1980, 51:655-661.
6. Neville B, Damm D, Allen C, Bouquot J, Neville BW. *Oral & Maxillofacial pathology*. Philadelphia: W.B. Saunders Co, 1995, pp. 374-376.
7. Gardner DG. The peripheral odontogenic fibroma: An attempt at clarification. *Oral Surgery*. 1982, 54:40-48.
8. Buchner A, Hansen LS. The histomorphologic spectrum of peripheral ossifying fibroma. *Oral Surg Oral Med Oral Pathol*. 1987, 63:1312-1320.
9. Poon C, Kwan P, Chao S. Giant Peripheral ossifying fibroma of the maxilla: Report of the. *J. of oral Maxillofacial Surgery*. 1985, 53:695-698.
10. Eversole LR, Rovin S. Reactive lesions of the gingival. *J. Oral Pathol*. 1980, 1:655-661.
11. Bhaskar SN, Jacoway JR. Peripheral fibroma and peripheral fibroma with a calcification: Report of 376 cases. *J. Am Dent Assoc*. 1966, 73:1312-1320.
12. Layfield LL, Shopper TP, Weir JC. A diagnostic survey of biopsied gingival lesions. *J. Dent Hugg*. 1995, 69:175-179.
13. Eversole LR, Leider AS, Nelson K. Ossifying fibroma: a clinic pathologic study of sixty-four cases. *Oral Surg. Oral Med. Oral Pathol*. 1985, 59:522-527.