

# Extramedullary nasal plasmacytoma: Literature review and a rare case report

## Plasmocitoma extramedular do nariz: revisão de literatura e apresentação de um caso clínico raro

Marco Antonio dos Anjos Corvo<sup>1</sup>, Lídio Granato<sup>2</sup>, Felipe Ikeda<sup>3</sup>, José Donato de Próspero<sup>4</sup>.

- 1) Mestre em Otorrinolaringologia. Professor Segundo Assistente do Departamento de Otorrinolaringologia da Santa Casa de Misericórdia de São Paulo.
- 2) Doutor em Otorrinolaringologia pela Universidade Federal de São Paulo. Professor Adjunto do Departamento de Otorrinolaringologia da Irmandade da Santa Casa de Misericórdia de São Paulo.
- 3) Médico Residente em Otorrinolaringologia do 3º ano pela Irmandade da Santa Casa de Misericórdia de São Paulo.
- 4) Doutor. Professor Adjunto do Departamento de Patologia da Irmandade da Santa Casa de Misericórdia de São Paulo.

Instituição: Irmandade da Santa Casa de Misericórdia de São Paulo.  
São Paulo/SP – Brasil.

Endereço para correspondência: Marco Antonio dos Anjos Corvo - Al. Joaquim Eugênio de Lima, 1601, apto 141 - Jardim Paulista – São Paulo / SP – Brasil - CEP: 01403-003 – Telefone: (+55 11) 3283-4789 – E-mail: marcoantonioacorvo@hotmail.com

Artigo recebido em 2 de março de 2011. Artigo aceito em 21 de maio de 2011.

### SUMMARY

**Introduction:** Extramedullary plasmacytoma is a plasma cell tumor that grows within any of the soft tissues of the organism. Similar to all plasmacytic dyscrasia, the disease is extremely rare.

**Aim:** This study reports a case of an extramedullary plasmacytoma of the nasal cavity and provides a literature review on the topic.

**Case report:** A 51-year-old woman presented at our tertiary university hospital with a 6-month history of progressive nasal obstruction, predominantly to the right side, and self-limiting epistaxis. Examination revealed a large pale-reddish tumor within the right nasal cavity. Anatomopathological analysis showed features consistent with a plasmacytoma diagnosis, which was subsequently confirmed by immunohistochemical techniques. Further assessment revealed the solitary nature of the condition, consistent with extramedullary plasmacytoma. Radiotherapy was initiated, which led to partial regression of the symptoms. The tumor was surgically removed by using a mid-facial degloving approach. The patient evolved with a naso-oral fistula and underwent 3 corrective surgeries. No evidence of associated systemic disease was found after 5 years of follow-up.

**Conclusions:** This case report, which describes a rare tumor of the nasal cavity, is expected to improve the recognition and referral of this condition by ear, nose, and throat (ENT) specialists for multidisciplinary management and long-term follow-up.

**Keywords:** plasmacytoma; nose; sinusitis.

### RESUMO

**Introdução:** O plasmocitoma extramedular é uma neoplasia de plasmócitos que pode crescer em quaisquer tecidos moles do organismo. Como todas as discrasias plasmocitárias, são de extrema raridade na população.

**Objetivo:** O presente estudo apresenta um caso de plasmocitoma extramedular da cavidade nasal e revisão do tema na literatura.

**Relato do caso:** Mulher de 51 anos que procurou hospital universitário terciário com obstrução nasal progressiva há então 6 meses, pior à direita, acompanhada de epistaxe autolimitada. Ao exame, observada tumoração vermelho pálida em fossa nasal direita de grandes dimensões. Análise anátomopatológica evidenciou caracteres compatíveis com plasmocitoma, confirmado por imunohistoquímica. Demais exames revelaram caráter isolado da doença, compatível com plasmocitoma extramedular, ao que se optou por radioterapia, com regressão parcial dos sintomas, seguida de exereses da lesão pelo acesso do “degloving” médiofacial. Evoluiu com fístula oronasal, já tendo submetida a três cirurgias corretivas, e após seguimento de cinco anos, não há evidência de doença sistêmica associada.

**Considerações finais:** A apresentação deste caso ilustra neoplasia rara das fossas nasais. A importância para o otorrinolaringologista está no reconhecimento da lesão que requisita atenção multidisciplinar e acompanhamento à longo prazo.

**Palavras-chave:** plasmocitoma, nariz, sinusite.

### INTRODUÇÃO

Plasmócitos são linfócitos B maduros tipicamente encontrados nos mais diversos tecidos e órgãos, em maior ou menor intensidade, e em focos inflamatórios

em geral. Sua principal função é a produção de imunoglobulinas ou anticorpos. As neoplasias plasmocitárias constituem um grupo de doenças linfoproliferativas caracterizado por expansão monoclonal de plasmócitos que elaboram uma única molécula de imunoglobulina (1-4).

Dentre as neoplasias plasmocitárias, o mieloma múltiplo é a manifestação mais comum. No entanto, representa apenas 1% de todas as malignidades e apresenta incidência de três casos novos por cem mil por ano(4).

A tríade clássica no diagnóstico do mieloma múltiplo é a *detecção da proteína M* no soro ou na urina (Bence-Jones), *plasmocitose maior de 10% no mielograma* e presença de *lesões osteolíticas à radiografia simples*.

As manifestações otorrinolaringológicas das discrasias plasmocitárias são raras, merecendo destaque o plasmocitoma solitário do osso e o plasmocitoma extramedular.

Na literatura há indicações de que o plasmocitoma solitário do osso seja uma manifestação inicial do mieloma múltiplo, que eventualmente originará a doença disseminada (5,6). É representado por lesão osteolítica solitária sem as manifestações sistêmicas do mieloma múltiplo, e, portanto, com melhor prognóstico de tratamento. Acomece principalmente os ossos longos, originando marcada proteinúria e dor óssea. São raros na cabeça e pescoço, porém, quando presentes apresentam-se radiograficamente como grandes áreas de rarefação óssea multicísticas, diferente das pequenas e bem delimitadas lesões ósseas destrutivas do mieloma múltiplo. A disseminação do plasmocitoma solitário do osso para o mieloma ocorre geralmente 3 a 5 anos após o diagnóstico primário.

Com relação ao plasmocitoma extramedular, esta constitui neoplasia plasmocitária que se forma em tecidos moles como linfonodos, pele e mucosa, e que por definição não tem origem no tecido mieloide do tecido ósseo. As massas tumorais histologicamente não são diferenciáveis do mieloma múltiplo. Não se pode afirmar com certeza que a manifestação localizada da doença seja precursora do mieloma múltiplo como o que parece ocorrer com o subtipo solitário do osso (3,4). O plasmocitoma extramedular corresponde a menos de 10% de todos os tumores plasmocitários(1,2), representando menos de 1% de todas as neoplasias de cabeça e pescoço(4) e menos de 0,5% dos tumores das vias aerodigestivas(3). Pode apresentar-se como lesões múltiplas em 10 a 20% dos casos, pois além da submucosa das vias aéreas, o tumor pode ainda comprometer a pleura, mediastino, cordão espermático, ovário, intestino, rim, pâncreas, pulmão e pele (7).

Este tumor extramedular foi descrito pela primeira vez por Schridde em 1905(8). A incidência estimada da doença na população mundial é de um caso para cada 500 mil habitantes (1,2).

A importância do conhecimento desta doença para o otorrinolaringologista reside no fato da literatura demons-

trar que em 80 a 90% dos casos o plasmocitoma extramedular é encontrado na região de cabeça e pescoço (4,9), principalmente no trato respiratório, com destaque para submucosa da cavidade nasal, seios paranasais, nasofaringe, orofaringe e laringe. Trata-se de uma doença que ocorre em pessoas acima dos 40 anos de idade (mais de 95% dos casos) (4), tipicamente entre a sexta e sétima década de vida, acometendo homens três a quatro vezes mais que mulheres, notadamente caucasianos, e apresentando caráter de evolução lenta.

O quadro clínico e os sintomas estão mais relacionados com a localização específica da lesão que pela natureza da tumoração. Em uma série de 20 pacientes com plasmocitoma extramedular de cabeça e pescoço, Kapadia e colaboradores revelaram como principais sintomas tumoração ou edema local em 80%, obstrução nasal em 35%, epistaxe em 35%, dor localizada em 20%, proptose em 15%, rinorreia em 10%, linfadenopatia regional em 10% e paralisia do VIº par craniano em 5% dos casos(4,10).

O plasmocitoma se apresenta como tumoração circunscrita, podendo estar confinado à submucosa ou apresentando superfície ulcerada. A tumoração possui consistência firme, podendo ser séssil ou pediculada, e com coloração variando entre vermelho acinzentado ou cinza, facilmente sangrante com a manipulação.

O diagnóstico diferencial destes tumores quando ocupando as fossas nasais deve ser feito com outras neoplasias sangrantes, principalmente com os carcinomas epidermóides. Ao se determinar a presença de clone de plasmócitos na biópsia, análise efetiva deve ser estabelecida a fim de comprovar o distúrbio plasmocitário existente.

Apresentamos a seguir a descrição de um caso de plasmocitoma extramedular de cavidade nasal e seios paranasais que se apresentou com sangramento nasal e que após seis anos de tratamento multidisciplinar está em cura clínica da doença. Segue-se igualmente análise dos achados frente à revisão na literatura.

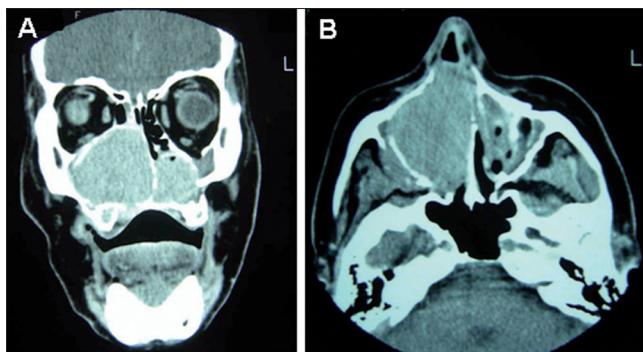
---

## APRESENTAÇÃO DO CASO CLÍNICO

---

EMPM, feminino, 51 anos, procurou o serviço de otorrinolaringologia de um hospital universitário terciário em setembro de 2004 com obstrução nasal progressiva há então seis meses, pior à direita e acompanhada de epistaxe autolimitada. Como antecedentes, tabagismo (30 anos maço) e etilismo social.

Ao exame otorrinolaringológico, dor à palpação de maxila direita, com tumoração endurecida à direita da pirâmide nasal, com dimensões de 2,0 x 1,0 cm, fixa,



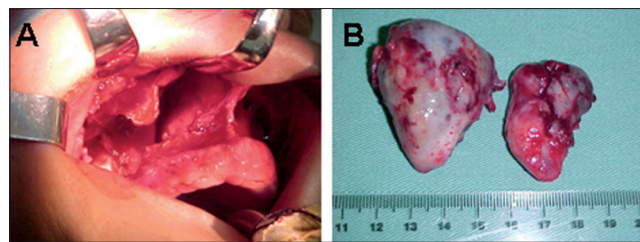
**Figura 1.** Tomografia computadorizada de seios da face, cortes coronal e axial, apresentando fossa nasal direita e seio maxilar direito ocupados por material com densidade de partes moles, e com sinais de erosão do assoalho maxilar.

dolorosa, de aspecto infiltrativo e apagando sulco nasogeniano à direita. À rinoscopia anterior, observou-se tumoração avermelhada pálida, ampla, ocupando cerca de 96% da fossa nasal direita, aparentemente aderida à parede lateral, com superfície lisa e com vasos sanguíneos visíveis por transparência, sangrante e pouco dolorosa ao toque. Na fossa nasal esquerda, desvio de septo em bloco para a esquerda. Em boca, observou-se tumoração de cerca de 2,0cm em sulco gengivo-labial superior, com superfície bocelada, coloração rósea, sulcada no centro pela prótese dentária superior, localizada em topografia de incisivo direito até primeiro molar direito. A tumoração marcadamente apresentava limite nítido com a mucosa jugal, sem sinais de sangramento recente.

Tomografia de seios da face apresentou (Figura 1 A e B) mostrou formação expansiva com atenuação de partes moles ocupando as fossas nasais até as coanas, notadamente à direita, determinando afilamento das estruturas ósseas, com áreas de descontinuidade na parede medial e inferior do seio maxilar direito e palato duro, com septo nasal igualmente afilado e desviado para a esquerda.

Realizada biópsia incisional de lesão de fossa nasal direita sob anestesia local, que demonstrou na coloração de HE corte de fragmento de mucosa nasal apresentando crescimento neoplásico no córion constituído por manto de células plasmocitárias em arranjo monótono. Reações imuno-histoquímicas demonstraram clonalidade de cadeia *kappa*, com caracteres de plasmocitoma.

A paciente foi submetida à avaliação hematológica criteriosa, incluindo mielograma, pesquisa óssea por imagem, eletroforese de proteínas e proteinúria de Bence-Jones, afastando diagnóstico de mieloma múltiplo e



**Figura 2.** Exposição via Degloving e acesso transnasal que permitiram exérese do tumor ocupando cavidade nasal e seio maxilar direito. A esquerda, aspecto macroscópico do plasmocitoma extramedular removido cirurgicamente através de dois fragmentos com cerca de 4x2x1cm e 5x3x3 cm

demonstrando tratar-se de plasmocitoma extramedular. Foi optado inicialmente pela realização de radioterapia, atingindo dose total de 4860cGy em três câmaras faciais, durante 27 sessões. As sessões foram interrompidas antes do programado por episódios de epistaxe recorrente, com melhora parcial dos sintomas nasais e com diminuição das dimensões do plasmocitoma. Após cerca de 12 meses do diagnóstico, optou-se por abordagem cirúrgica pela exposição via *Degloving* e com acesso transnasal (Figura 2 A e B). O tumor ocupava o seio maxilar com destruição da sua parede lateral e invadia a cavidade nasal direita deslocando o septo totalmente para o lado oposto. Removida tumoração, constatou-se erosão óssea do palato duro, expondo fistula oroantral e oronasal na região do sulco gengivo-labial à direita, sendo feita tentativa de fechamento no mesmo tempo cirúrgico da exérese da lesão. Foi observada persistência da fistula oro-nasal à partir do 15º dia pós-operatório.

Desde então, com um acompanhamento totalizando seis anos, a paciente já foi submetida a três procedimentos para fechamento da fistula, sem sucesso. Após o primeiro, em que foi utilizada tela de titânio e parafuso, a paciente evoluiu com retração mucosa e exposição do material metálico após cerca de 30 dias. No segundo procedimento, foi realizada exérese do material fixado no primeiro procedimento, com tentativa de fechamento através de retalho da mucosa jugal sem sucesso. No último procedimento realizado, optou-se por realizar rotação de retalho do palato mole, ao que a paciente evoluiu com pequena fistula puntiforme.

A paciente mantém acompanhamento multidisciplinar, otorrinolaringológico e hematológico, totalizando seis anos de evolução, sem evidências de doença sistêmica associada até o momento.

## DISCUSSÃO

O diagnóstico do plasmocitoma extramedular depende inicialmente da suspeita clínica. Biópsias profundas devem ser realizadas, pois o tumor é submucoso e a mucosa que o reveste pode ficar mais espessa por reação inflamatória. Punção aspirativa com agulhas finas pode dificultar a análise do material, pois a superfície do tumor poderia apresentar-se espessada ou com contaminação secundária, que é muito comum nos tumores malignos nasais.

Como o plasmocitoma extramedular é raro, em geral a primeira hipótese diagnóstica seria de neoplasia maligna, onde o carcinoma espino-celular é o mais frequente, já que a apresentação clínica destas entidades é similar. Além disso, a análise histopatológica não consegue diferir o mieloma múltiplo de um plasmocitoma extramedular, devendo haver avaliação adicional para excluir doença sistêmica.

O estudo com técnicas de imunohistoquímica, confirma e natureza plasmocitária das células com marcadores, por exemplo o CD 138, pela necessidade de diagnóstico diferencial com outras neoplasias (melanoma, carcinoma indiferenciado, adenoma pituitário e outros)(6)

A imunohistoquímica do plasmocitoma extramedular o diferencia também dos processos inflamatórios que nesta região são ricos em plasmócitos. A pesquisa de cadeias leves permite verificar se o processo é monoclonal isto é, cadeia KAPPA ou LAMBDA.

A biópsia negativa de medula óssea, a ausência de lise óssea e o resultado normal da pesquisa de imunoglobulinas por eletroforese no sangue, permite afastar a possibilidade de tratar-se de mieloma múltiplo.

Assim, pode-se fazer o diagnóstico observando-se os seguintes itens (1,4):

1. comprovação histológica da lesão
2. punção de medula óssea mostrando menos de 10% de plasmócitos atípicos
3. ausência de evidências clínicas e radiológicas de lesões esqueléticas
4. níveis de proteínas séricas ou eletroforese de proteínas sérica/urinária sem alterações
5. ausência de anemia (80-85% pacientes com mieloma múltiplo têm anemia normocrômica normocítica)

Com relação à história natural da doença, Batsakis(5) define que o plasmocitoma extramedular pode-se apresentar em cinco possíveis estágios:

1. Doença localizada; solitária; controlada por cirurgia,

radioterapia ou a ambos; sem recorrência ou disseminação.

2. Doença com recorrência local controlada por terapia adicional
3. Doença agressiva; persistente ou recorrente; óbito pela disseminação local incontrolável.
4. Doença local com "metástase" linfonodal regional sem evidência de disseminação à distância.
5. Doença local; recorrente ou seguida de disseminação e desenvolvimento de outra neoplasia de plasmócitos e/ou mieloma múltiplo.

Seguindo esta classificação, a paciente descrita após seguimento de seis anos, encontra-se no estágio 1 de evolução.

Wiltshaw(9) afirma em seu estudo que 40% dos plasmocitomas extramedulares disseminam-se além de seu sítio primário e/ou drenagem linfática. Destes, 62% dos pacientes apresentam depósitos em tecidos moles e órgãos viscerais e 81% desenvolveriam lesões ósseas. A este estadiamento do plasmocitoma extramedular dá-se o nome de *Plasmocitoma Extramedular Disseminado*, cujo prognóstico é sem dúvida melhor que o do mieloma múltiplo. Existe a possibilidade de conversão do plasmocitoma extramedular para o mieloma múltiplo. Sua taxa varia de 15 a 20 % e seu prognóstico é pobre(10).

Quanto ao tratamento do plasmocitoma extramedular em cabeça e pescoço, a literatura mostra-se controversa entre radioterapia exclusiva e cirurgia isolada. Alguns autores defendem o uso da radioterapia exclusiva como tratamento de eleição visto a boa resposta da maior parte dos casos. A quimioterapia estaria indicada apenas para os casos de doença disseminada(11,12). Wax(13) em 1993 recomendou a cirurgia em casos de lesões localizadas e que pudessem ser removidas com mínima morbidade.

Quanto à disseminação linfonodal (de ocorrência rara) e a recorrência local, a controvérsia persiste, pois apesar das metástases responderem com a mesma sensibilidade à radioterapia, também podem ser indicadas cirurgias isoladas. Abemayor em 1988 recomendou uso exclusivo de radioterapia, reservando a cirurgia apenas para remover doença residual(14)

Apesar de se saber que o plasmocitoma extramedular é uma neoplasia radiosensível, não há um consenso na literatura a respeito da dose ideal para a terapia. Foram descritos diversos protocolos, com dose total variando de 3000 a 8000 rads, em períodos de 3 a 6 semanas(4).

Também é relatada a regressão lenta dos tumores submetidos à radioterapia, não havendo consenso de tempo máximo para efeito da radiação. A associação de

radioterapia e cirurgia pode ser utilizada e realizada principalmente quando houver tumor remanescente. O caso da paciente relatada permaneceu com tumor mais reduzido facilitando a sua ressecção após ter recebido tratamento radioterápico.

Quanto aos resultados dos possíveis tratamentos efetuados, Wilthaw(9) em 1976 obteve taxa de recorrência local de 21% para radioterapia isolada, 20% para cirurgia isolada e 46% para terapias combinadas, demonstrando que a necessidade da associação terapêutica refletia casos mais graves. Os fatores associados com pior prognóstico na literatura são:

- Presença de destruição óssea;
- Tumor primário grande;
- Recorrência;
- Tumores localizados no seio esfenoidal, seio maxilar ou laringe.

Pelo fato do plasmocitoma extramedular poder recidivar como mieloma múltiplo disseminado, todos os casos merecem acompanhamento em longo prazo uma vez que a evolução deste tumores é imprevisível(3) Shah et al.(15) recomendam o seguimento por 28 e 36 meses do tratamento primário. A doença apresenta taxa de sobrevivência esperada em 5 anos de 65%<sup>19</sup> e sobrevivência média variando de 4 a 10 anos(4).

A paciente do relato completou 72 meses sem queixas referentes à recidivas da neoplasia, apenas referindo à necessidade da prótese para se alimentar e evitar refluxo nasal após três procedimentos para corrigir o trajeto fistuloso.

## COMENTÁRIOS FINAIS

O plasmocitoma extramedular é uma neoplasia agressiva, rara, que afeta principalmente a submucosa de cavidade nasal e seios paranasais. Pode permanecer no local primitivo da lesão, avançar para territórios vizinhos ou mesmo disseminar-se. Cabe ao otorrinolaringologista identificar a lesão e encaminhar o paciente para acompanhamento hematológico conjunto pela necessidade de abordagem multidisciplinar para diferenciação entre a doença localizada e discrasias sanguíneas de prognóstico mais

reservado, como o mieloma múltiplo. O seu prognóstico é bem mais favorável em relação ao mieloma múltiplo. O tratamento com radioterapia é eficiente, pois o tumor é radiosensível. Por vezes pode-se utilizar a cirurgia para complementação do tratamento. Estudos clínicos controlados são necessários para se estabelecer uma terapêutica de eleição e absoluta para o manejo destes pacientes. O seguimento deve ser sempre por um longo período de tempo.

## REFERÊNCIAS BIBLIOGRÁFICAS

1. Fernandes AM, Podovani JA, Maniglia JP. Plasmocitoma extramedular de nasofaringe: relato de um caso e revisão da literatura. *Rev Bras Otorrinolaringol.* 1998;64:296-8.
2. Sousa RMA, Costa EG, Takahashi GM, Butugan O, Miniti A. Mieloma múltiplo e manifestações raras dentro da otorrinolaringologia. *Rev Bras Otorrinolaringol.* 1993;59:284-8.
3. Granato L, Petitto JW, Prospero JD. Plasmocitoma extramedular do aparelho respiratório Apresentação do caso. *Rev Bras Otorrinolaringol.* 1977;43:214-23.
4. Koppersmith RB. Extramedullary plasmocytoma of the head and neck [Internet]. [Cited 1996]. Available from: <http://www.bcm.edu/oto/grand/32896.html>
5. Batsakis JG. Plasma cell tumors of the head and neck. *Ann Otol Rhinol Laryngol.* 1992;92:311-3.
6. Creston JE. The otolaryngologic manifestations of multiple myeloma. *Laryngoscope.* 1978;88:1320-32.
7. Hidaka H, Ikeda K, Oshima T, Ohtani H, Suzuki H, Takasaka T. A case of extramedullary plasmocytoma arising from the nasal septum. *J Laryngol Otol.* 2000;114(1):53-5.
8. Shridde H. Weitere Untersuchungen über die Kornelunger der Plasmazellen. *Centralbl Allg Pathol Anatol.* 1905;16:433-5.
9. Wilshaw E. The natural history of extramedullary plasmocytoma and its relation to solitary myeloma of bone and myelomatosis. *Medicine.* 1976;55:217-38.
10. Upall HS, Harrison P. Extramedullary Plasmocytoma of the larynx presenting with upper airway obstruction in a patient with longstanding IgD myeloma. *J Laryngol Otol.* 2001;115(9):745-6.
11. Kapadia SB, Desai U, Cheng VS. Extramedullary plasmacytoma of the head and neck. A clinicopathologic study of 20 cases. *Medicine.* 1982;61(5):317-29.
12. Paris J, Dessi P, Moulin G, Chrestian MA, Braccini F, Zanaret M. Plasmocytome solitaire extra-medullaire de la fosse nasale: a propos dun cas. *Rev Laryngol Otol Rhinol.* 1999;120:343-5.
13. Wax MK, Yun KJ, Omar RA. Extramedullary plasmocytomas of the head and neck. *Otolaryngol Head Neck Surg.* 1993;109:877-85.
14. Abemayor E, Canalis RF, Greenberg P, Wortham DG, Rowland JP, Sun NC. Plasma cell tumors of the head and neck. *J Otolaryngol.* 1988;17(7):376-81.
15. Shah C, Roy D, Naronha B. Extramedullary plasmacytoma of the submandibular gland. *J Laryngol Otol.* 2001;115(12):1023-5.