

Carcinoma Adenoide Cístico do Conduto Auditivo Externo com Envolvimento de Mastoide

Cystic Adenoid Carcinoma of the External Auditory Meatus with Mastoid Involvement

Paulo Tinoco*, **Rodolfo Caldas Lourenço Filho****, **Daniela Silva Pais*****,
Fabrcio Boechat do Carmo Silva***, **José Carlos Oliveira Pereira****, **Lorena Luquetti Pontes*****.

* Especialista em Otorrinolaringologia. Coordenador do Serviço de Residência Médica em Otorrinolaringologia do Hospital São José do Avaí.

** Residente de Otorrinolaringologia do HSJA.

*** Estagiário (a) de Otorrinolaringologia do HSJA.

Instituição: Hospital São José do Avaí.
Itaperuna / RJ – Brasil.

Endereço para correspondência: Paulo Tinoco – Rua Major Porfirio Henriques, 240 – Centro – Itaperuna / RJ – Brasil – CEP: 28300-000 – Telefone: (+55 21) 3822-2836 – E-mail: paulo_tinoco@ig.com.br

Artigo recebido em 22 de Julho de 2008. Artigo aceito em 09 de Fevereiro de 2009.

RESUMO

Introdução: O carcinoma adenoide cístico (CAC) no conduto auditivo externo é raro, tendo origem nas glândulas ceruminosas. Manifesta-se por otalgia em cerca de 90% dos pacientes.

Relato do Caso: Neste artigo relatamos o caso de um paciente com Carcinoma Adenoide Cístico de conduto auditivo externo com envolvimento de mastoide que apresentava paralisia facial periférica. O tratamento é essencialmente cirúrgico, combinado ou não com radioterapia pós-operatória. Os fatores de mau prognóstico são a extensão do tumor, invasão do nervo facial e orelha média e acometimento linfonodal, diminuindo a sobrevivência em cinco anos de 59% para 23%.

Palavras-chave: glândulas ceruminosas, neoplasia, osso temporal.

SUMMARY

Introduction: The cystic adenoid carcinoma (CAC) in the external auditory meatus is rare and was originated in the ceruminous glands. It is manifested by otalgia in about 90% of the patients.

Case Report: In this article we report the case of a patient with Cystic Adenoid Carcinoma of the external auditory meatus with mastoid involvement that presented peripheral facial paralysis. The treatment is essentially surgical, combined or not with postoperative radiotherapy. The factors of bad prognosis are the tumor expansion, facial nerve and middle ear invasion and lymph node affection, which diminish the survival in five years from 59% to 23%.

Keywords: ceruminous glands, neoplasm, temporal bone.

INTRODUÇÃO

Os tumores malignos do osso temporal são raros, acontecem em menos de 0,2% das neoplasias de cabeça e pescoço (2). O carcinoma espinocelular e basocelular são os mais frequentes (3), e raramente pode ocorrer o carcinoma adenoide cístico (1).

O carcinoma adenoide cístico é um tumor maligno típico de glândulas salivares menores; no conduto auditivo externo é raro, tendo origem nas glândulas ceruminosas. Esse tumor também pode surgir de glândula lacrimal, brônquio, mamas, genitálias e intestino. Ele tende a ser localmente invasivo e de crescimento lento, mas tem uma tendência de recorrência local. Mesmo com o controle local da doença, ele é conhecido por ter apresentação metastática tardia (6). Antigamente esse tumor era frequentemente diagnosticado e tratado erradamente, pois tinha comportamento e aparência enganosa, ele era confundido com doença benigna.

Acomete igualmente o sexo masculino e feminino (1), pode aparecer em qualquer idade, exceto em criança, observa-se que ocorre normalmente entre a quinta e sétima década de vida (3).

O principal sintoma inicial, em 90% dos pacientes, é a otalgia (1). Outros sintomas também ocorrem, como sangramentos, otorreia, tontura, surdez, paralisia facial (3). A massa tumoral pode se apresentar como um pólip, ulceração, tecido de granulação ou simplesmente como uma discreta elevação subepitelial. As metástases regionais são principalmente para linfonodos subdigástricos, e raras à distância, quando ocorre, o local mais acometido é o pulmão (1).

Para se fazer o diagnóstico é realizada tomografia computadorizada e confirmado pelo histopatológico (2).

O tratamento é essencialmente cirúrgico, combinado ou não com radioterapia pós-operatória (4).

REVISÃO DA LITERATURA

O carcinoma adenoide cístico foi descrito pela primeira vez em 1859 por BILLROTH com a denominação de cilindroma. HAUG, em 1894, usou pela primeira vez o termo carcinoma adenoide cístico para identificar este tumor, sendo esta denominação reafirmada, em 1942, por SPIES, QUATTLEBAUM, FOOTE e FRAZELL. A classificação dos tumores do conduto auditivo externo foi formulada por WETLI e col. em 1972. A classificação foi baseada nos aspectos encontrados na microscopia eletrônica, atividade biológica e resposta a

diversas modalidades de tratamento instituído. Quatro tipos de padrões surgiram dessa pesquisa, que foram: adenoma ceruminoso; adenocarcinoma ceruminoso; carcinoma adenoide cístico e adenoma pleomórfico (1).

Tipo I ou Adenoma Ceruminoso - benigno, localizado, de glândulas ceruminosas bem diferenciadas, cístico ou papilar. Não invade tecidos vizinhos, porém, quando incompletamente excisado, frequentemente apresenta recidiva (4).

Tipo II ou Adenocarcinoma Ceruminoso - tem a mesma apresentação histológica do anterior, em alguns casos, mostra pleomorfismo e atividade mitótica, apresenta caráter infiltrativo, comprometendo tecidos moles e osso, com alto índice de recidiva depois de retirada cirúrgica parcial. É possível que provoque metástases intracranianas ou à distância (4).

Tipo III ou Carcinoma Adenoide Cístico - é o tipo mais frequente, de maior malignidade, único que se sabe de fato produzir metástases à distância. Segundo DUCHETEAU e cols. (1976), são comuns metástases pulmonares, renais, cutâneas e ósseas. Histologicamente, mostra aspecto maligno, com nichos de pequenas células escuras, no interior dos quais se encontra espaço cístico ou material hialino. Apresenta grande tendência a invadir estruturas nervosas (4). Pode ser categorizado em três subtipos histológicos baseado no padrão de crescimento: tubular, cribriforme e sólido (5).

Tipo IV ou Adenoma Pleomórfico ou Tumor Misto - é o mais raro, lobulado, bem delimitado, apresenta cordões e ninhos de células epiteliais envoltos por estroma mixoide e/ou pseudo cartilaginosa de origem mioepitelial, benigno, mas também pode recidivar com nódulos múltiplos, se incompletamente excisado (4).

De um modo geral, metástases intracranianas e à distância ocorrem com maior frequência do que as linfáticas, que são incomuns (4).

SHOTTON et al. postula que a base craniana pode ser invadida através de três vias: trompa de eustáquio (espaço peritubal), nervos mandibular e maxilar, e artéria carótida interna (6).

A cirurgia continua a ser à base do tratamento do carcinoma adenoide cístico, com um crescente interesse na técnica da biópsia de linfonodo sentinela (7). O tratamento quando o tumor localiza-se exclusivamente no conduto auditivo externo, sem destruição óssea é a ressecção em bloco com retirada do conduto ósseo com as cartilagens, mastoidectomia radical modificada, do martelo e bigorna, parótida e todo contingente muscular,

linfático e estruturas nervosas, com a preservação da facial seguidas de irradiação. Nos tumores maiores, uma ressecção mais radical é necessária, como por exemplo, uma ressecção subtotal modificada do osso temporal com remoção de outras estruturas acometidas (1). Segundo ANAGNOSTOU e cols. (1974) a radioterapia pode ser indicada quando o tumor, seja ele primário ou recorrente, estende-se além dos limites da ressecção cirúrgica, em casos de metástases à distância, quando as condições clínicas do paciente impedem a cirurgia ou, finalmente, quando este se recusa a ser operado (4). A quimioterapia continua a desempenhar um papel limitado neste grupo de doenças malignas (7).

Existem ainda novos tratamentos para carcinoma adenoide cístico que incluem: inibidores da tirosina quinase, anticorpos, inibidores da angiogênese, e inibidores de proteosoma, porém, essas condutas estão em estudo apenas em tumor de glândulas salivares, não tendo sido testados em tumor de conduto auditivo externo (8).

RELATO DO CASO

IGR, sexo masculino, 45 anos, pardo, natural e residente de Serrinha, Bom Jesus do Itabapoana / RJ, foi atendido no serviço de otorrinolaringologia do Hospital São José do Avai há 3 meses apresentando desvio de comissura labial para o lado esquerdo, paresia palpebral superior esquerda. Relatava queimação e dor no olho esquerdo, parestesia na hemiface esquerda. Negou tabagismo, e relatou etilismo social.

Foi feito o diagnóstico de paralisia facial periférica, iniciou-se o tratamento com Prednisolona 20 mg, Aciclovir, e Omeprazol. Porém, o paciente não obteve melhora e retornou há 1 mês relatando persistência da paralisia facial periférica.

Solicitou-se tomografia computadorizada helicoidal multislice de mastoide de 40 canais antes e após a injeção do contraste venoso que revelou velamento da caixa do tímpano e antro-mastoide com destruição dos ossículos, da parede do epítímpano, escamas do temporal e no conduto auditivo externo, com fragmentos ósseos na região superior do conduto auditivo externo (Figuras 1 e 2).

Em seguida o paciente foi submetido à mastoidectomia radical esquerda.

A massa retirada foi encaminhada para realização do histopatológico que mostrou um tumor maligno de osso temporal do subtipo carcinoma adenoide cístico infiltrante.

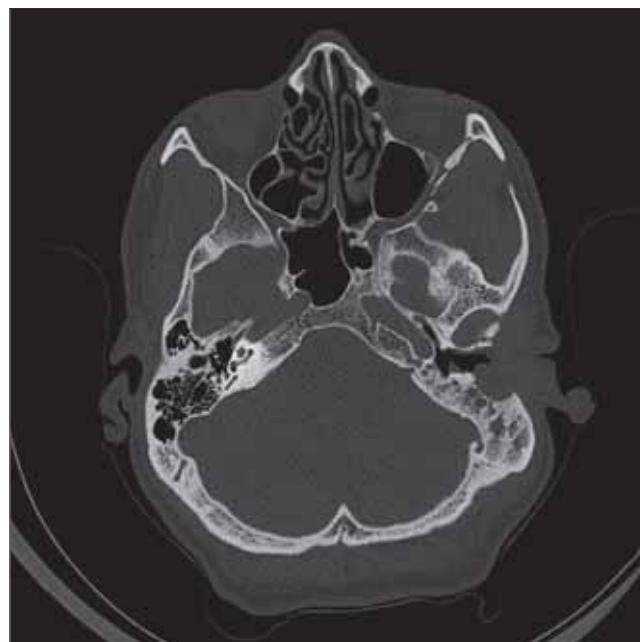


Figura 1. TC em corte axial, mostrando velamento da caixa do tímpano e antro-mastoide com destruição dos ossículos.

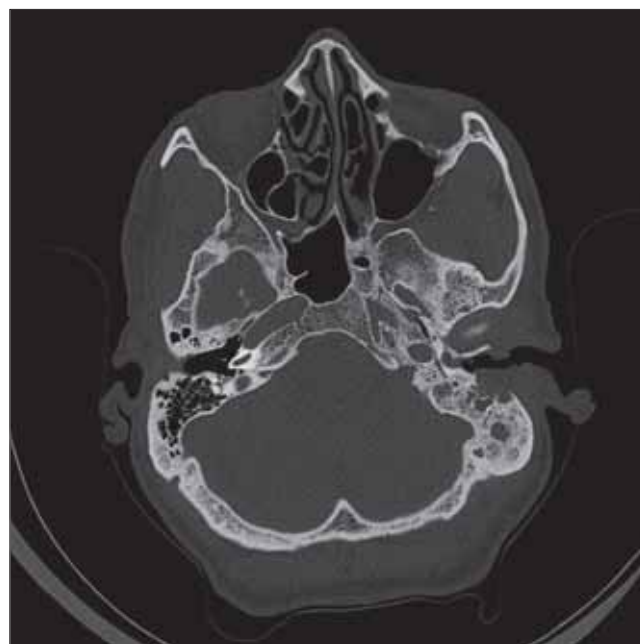

Figura 2. TC em corte axial, evidenciando acometimento de conduto auditivo externo.

Após o tratamento cirúrgico paciente relatou melhora parcial da paralisia facial, mas culminou com perda auditiva pois foi necessário uma conduta agressiva para retirada de toda massa.

DISCUSSÃO

Dentre os tumores de cabeça e pescoço o carcinoma de células escamosas é o tipo histológico mais comum, seguido pelo carcinoma basocelular, carcinoma adenoide cístico, adenocarcinoma e rabiomiossarcoma (9).

Carcinoma adenoide cístico é o mais comum entre os carcinomas glandulares (9). Em uma revisão, feita por CONLEY e SCHÜLLER, de 61 pacientes com tumores malignos do conduto auditivo externo, 19,6% eram carcinoma adenoide cístico (1).

A invasão perineural é uma das mais traiçoeiras e insidiosas formas de disseminação tumoral. Por causa do extenso sistema neural, tumores malignos de cabeça e pescoço têm muitos caminhos para invadir nervos cranianos e de ganhar acesso a estruturas intracranianas. O tumor mais comum associado com invasão perineural foi o carcinoma de células escamosas, seguido pelo carcinoma adenoide cístico (10). Cerca de 30% a 45% dos pacientes com invasão perineural são inicialmente assintomáticos, o radiologista tem um papel crucial na detecção subclínica da doença (10).

De acordo com a literatura, a sintomatologia desse tipo de tumor é variável e depende basicamente da localização da lesão. Normalmente, o paciente apresenta-se com queixas vagas e inespecíficas. Peso na cabeça, pressão no ouvido, zumbido, dor, otorreia ou hipoacusia podem ser referidos. Otolgia é particularmente comum nos casos de carcinoma adenoide cístico, por sua tendência a invadir nervos. Às vezes há relato de paralisia facial progressiva ou episódica. No caso relatado acima a principal queixa do paciente foi paralisia facial progressiva (4).

À otoscopia, em geral, observa-se uma massa acinzentada ou amarelada no conduto auditivo externo, ou, mais raramente, medial a membrana timpânica íntegra, porém, o exame otoscópico normal (nos casos de tumor fora do conduto) pode dificultar bastante a suspeita diagnóstica. Em alguns pacientes, é detectado um estreitamento do conduto (11). Portanto como apresentado na literatura não houve alteração na otoscopia do paciente descrito, pois no mesmo o tumor projetou-se para a mastoide.

Somente o estudo histopatológico pode afirmar com certeza a natureza do tumor (4).

O tratamento cirúrgico de tumores malignos da orelha e osso temporal não é universalmente padronizado. Em geral, lesões localizadas na parte exterior do auditivo são tratadas com uma ressecção limitada, isto é, ressecção local,

mastoidectomia radical, enquanto que lesões mais avançadas são tratados por ressecção em bloco ressecção óssea temporal parcial, petrosectomia subtotal, petrosectomia total. A radioterapia é defendida como um suplemento para cirurgia ou paliativo e não como um tratamento isolado curativo (12). O paciente foi submetido à mastoidectomia radical e encaminhado ao serviço de radioterapia.

Os fatores de mau prognóstico são tumor extenso, paralisia do nervo facial, linfonomegalia cervical ou parotídea, como também a invasão da orelha média, que quando ocorre leva a uma redução da sobrevida em cinco anos de 59% para 23% (3). No caso em questão o paciente apresentou dois fatores de mau prognóstico: paralisia do nervo facial e invasão para orelha média.

COMENTÁRIOS FINAIS

O carcinoma adenoide cístico é um tumor extremamente invasivo e, se diagnosticado no começo de sua evolução, apresenta um melhor prognóstico. No caso relatado o tumor foi diagnosticado em uma fase mais avançada, em parte pelo sintoma pouco comum, paralisia facial periférica, apresentado pelo paciente.

REFERÊNCIAS BIBLIOGRÁFICAS

1. Rapoport PB, Cruz CHG, Lima JB, Carvalho MG. Carcinoma Adenoide Cístico de Conduto Auditivo Externo: Relato de Caso. *Rev Bras Otorrinol.* 1999, 65(4):1536.
2. Moody SA, Hirsch BE, Myers EN. Squamous Cell Carcinoma of the External Auditory Canal: An Evaluation of a Staging System. *The American Journal of Otology.* 2000, 21(4):582-588.
3. Gonzalez FM, Paes AJOJ, Tomin OS, Souza RP. Carcinoma Espinocelular do Conduto Auditivo Externo: Estudo por Tomografia Computadorizada de Seis Casos. *Rev Bras Radiol.* 2005, 38(3):181-185.
4. Caldas SN, Duprat A, Freitas EB, Bento RF, Caldas N. Adenoma ceruminoso do ouvido médio (revisão da literatura e apresentação de um caso). *Rev Bras Otorrinol.* 1989, 55(4):179-184.
5. Ko YH, Lee MA, Hong YS, Lee KS, Jung C, Kin YS et al. Prognostic factors affecting the clinical outcome of adenoid cystic carcinoma of the head and neck. *Jpn J Clin Oncol.* 2007, 37(11):805-811.
6. Gormley WB, Sekhar LN, Wright DC, Olding M, Janecka IP, Snyderman CH et al. Management and longterm outcome

of adenoid cystic carcinoma with intracranial extension: A neurosurgical perspective. *Neurosurgery*. 1996, 38:(6)1105-1113.

7. Lalami Y, Verecker P, Dequanter D, Lothaire P, Awada A. Glands carcinomas, paranasal sinus cancers and melanoma of the head and neck: an update about rare but challenging tumors. *Current Opinion in Oncology*. 2006, 18:258-265.

8. Prenen H, Kimpe M, Nuyts S. Salivary gland carcinomas: molecular abnormalities as potential therapeutic targets. *Current Opinion in Oncology*. 2008, 20:270-274.

9. Paramás AR, Carrasco RG, Britez OA, Yurrita BS. Malignant

tumours of the external auditory canal and of the middle ear. *Acta Otorrinolaringol Esp*. 2004, 55:470-474.

10. Nemzek WR, Hecht S, Gandour-Edwards R, Donald P, McKennan K. Perineural Spread of Head and Neck Tumors: How Accurate Is MR Imaging? *AJNR Am J Neuroradiol*. 1998, 19:701-706.

11. Perzin KH, Gullane P, Conley J. Adenoid Cystic Carcinoma Involving the External Auditory Canal. *Cancer* December 15. 1982, 50.

12. Devesa PM, Barnes ML, Milford AC. Malignant Tumors of the Ear and Temporal Bone: A Study of 27 Patients and Review of Their Management. *Skull Base*. 2008, 18(1).